



Клинические рекомендации

Аногенитальные (венерические) бородавки

Кодирование по Международной
статистической классификации
болезней и проблем,
связанных со здоровьем:

A63.0

Возрастная группа: **Взрослые, Дети**

Год утверждения: **2024**

Разработчики клинических рекомендаций:

- **Общероссийская общественная организация «Российское общество дерматовенерологов и косметологов»**
- **Общероссийская общественная организация «Российское общество акушеров-гинекологов»**
- **Общероссийская общественная организация «Ассоциация колопроктологов России»**

При участии Межрегиональной общественной организации
«Национальный альянс дерматовенерологов и косметологов»

Одобрено на заседании научно-практического совета Министерства здравоохранения Российской Федерации (протокол № 32) от 13.06.2024

Оглавление

Оглавление	2
Список сокращений	4
Термины и определения	5
1. Краткая информация по заболеванию или состоянию (группы заболеваний или состояний)	6
1.1. Определение заболевания или состояния (группы заболеваний или ...	6
1.2. Этиология и патогенез заболевания или состояния (группы	6
1.3. Эпидемиология заболевания или состояния (группы заболеваний	7
1.4. Особенности кодирования заболевания или состояния (группы	8
1.5. Классификация заболевания или состояния (группы заболеваний	8
1.6. Клиническая картина заболевания или состояния (группы	8
2. Диагностика заболевания или состояния (группы заболеваний или состояний) медицинские показания и противопоказания к применению методов диагностики	8
2.1. Жалобы и анамнез	9
2.2. Физикальное обследование	9
2.3. Лабораторные диагностические исследования	9
2.4. Инструментальные диагностические исследования	11
2.5. Иные диагностические исследования	11
3. Лечение, включая медикаментозную и немедикаментозную терапии, диетотерапию, обезболивание, медицинские показания и	12
3.1. Консервативное лечение	12
3.2. Хирургическое лечение	14
3.3. Иное лечение	15
4. Медицинская реабилитация и санаторно-курортное лечение, медицинские показания и противопоказания к применению методов	15
5. Профилактика и диспансерное наблюдение, медицинские показания и противопоказания к применению методов профилактики	16
6. Организация оказания медицинской помощи	17
7. Дополнительная информация (в том числе факторы, влияющие на исход заболевания или состояния)	18
Список литературы	21
Приложение А1. Состав рабочей группы по разработке и пересмотру клинических рекомендаций	29
Приложение А2. Методология разработки клинических рекомендаций	31

Приложение АЗ. Справочные материалы, включая соответствие показаний к применению и противопоказаний, способов применения и доз лекарственных препаратов, инструкции по применению лекарственного препарата.....	32
Приложение Б. Алгоритмы действий врача Блок-схема 1. Алгоритм ведения пациента	33
Приложение В. Информация для пациента	34
Приложение Г1-ГН. Шкалы оценки, вопросники и другие оценочные инструменты состояния пациента, приведенные в клинических рекомендациях	34

Список сокращений

ВИЧ - вирус иммунодефицита человека

ВПЧ - вирус папилломы человека

ДНК - дезоксирибонуклеиновая кислота

ИППП - инфекции, передаваемые половым путем

МКБ - Международная классификация болезней

ПЦР - полимеразная цепная реакция

CIN - цервикальная интраэпителиальная неоплазия

VIN - вульвовагинальная интраэпителиальная неоплазия

PIN - пенальная (полового члена) интраэпителиальная неоплазия

AIN - анальная интраэпителиальная неоплазия

** - препарат входит в список ЖНВЛП

Термины и определения

Минздрав России

Аногенитальные (венерические) бородавки - вирусное заболевание, преимущественно половым путем, обусловленное вирусом папилломы человека.



Вр-3436367

Вирус папилломы человека (ВПЧ) - антропонозный ДНК-содержащий вирус, относящийся к роду папилломавирусов (*Papillomaviridae*) семейства папававирусов (*Papovaviridae*), включающих более 100 видов из 53 родов и около 200 типов.

1. Краткая информация по заболеванию или состоянию (группы заболеваний или состояний)



Вр-3436367

1.1. Определение заболевания или состояния (группы заболеваний или состояний)

Аногенитальные (венерические) бородавки - вирусное заболевание, передаваемое преимущественно половым путем, обусловленное вирусом папилломы человека (ВПЧ) и характеризующееся появлением экзофитных и эндофитных разрастаний на коже и слизистых оболочках наружных половых органов, уретры, влагалища, шейки матки, перианальной области, анального канала, ротоглотки.

1.2. Этиология и патогенез заболевания или состояния (группы заболеваний или состояний)

Возбудитель заболевания - вирус папилломы человека - относится к роду папилломавирусов (*Papillomaviridae*) семейства паповавирусов (*Papovaviridae*), состоящему из 16 родов, представители 5 из которых патогенны для человека.

Международное Агентство по исследованию рака (The International Agency for Research on Cancer) утвердило ВПЧ этиологическим агентом широкого спектра онкологических заболеваний, таких как рак шейки матки, вульвы, влагалища, анального канала, пениса, головы и шеи, пищевода, а также аногенитальных (венерических) бородавок и рецидивирующего респираторного папилломатоза [1].

В настоящее время идентифицировано более 200 генотипов вирусов папилломы человека, из которых около 45 генотипов ВПЧ могут инфицировать урогенитальный тракт.

ВПЧ относится к высококонтагиозным мукозотропным и дерматотропным вирусам, передаваемым от человека к человеку при оральном, генитальном и анальном половых контактах, а также контактно-бытовым и вертикальным путями.

Инфицирование ВПЧ происходит при любых формах половых контактов, при тесных бытовых контактах, инфицирование детей также возможно при рождении через естественные родовые пути. Возможность самозаражения (аутоинокуляции) и передачи ВПЧ через бытовые предметы остается недостаточно изученной. Инфицированию способствует наличие микротравм и воспалительных процессов кожи и слизистых оболочек, приводящих к снижению местного иммунитета, а также устойчивость ВПЧ к антисептикам [113]. Медицинский персонал может инфицироваться ВПЧ при нарушении правил санитарной профилактики во время лазерной, радиоволновой или электрохирургической деструкции аногенитальных (венерических) бородавок, вдыхая образующийся дым, содержащий вирусные частицы. Инкубационный период заболевания может длиться от нескольких месяцев до нескольких лет. Среднее время между инфицированием ВПЧ и развитием аногенитальных (венерических) бородавок составляет от 3 месяцев у женщин до 11 месяцев у мужчин. Инфицирование человека может происходить как одним, так и несколькими типами ВПЧ [2].

В процессе инфицирования ВПЧ проникает путем эндоцитоза в незрелые метаплазированные

клетки, чаще базального слоя, и транспортируется в ядро клетки. В клетках базального слоя эпителия ДНК вируса может находиться длительное время в виде внеядерной плазмиды в молчащем состоянии (эписомальная форма) и определяться молекулярно-биологическими методами при отсутствии клинических и цитологических изменений. По мере дифференцировки и созревания эпителиальных клеток возможно активное размножение вируса (продуктивная стадия) или встраивание ДНК ВПЧ в геном инфицированной клетки (интегративная стадия). При продуктивной инфекции осуществляется транскрипция поздних генов, синтез капсидных белков и сборка вирусов с дальнейшим освобождением его дочерних частиц. Жизненный цикл ВПЧ завершается в зрелых клетках многослойного эпителия, и вирионы освобождаются со слущивающимися клетками.

При полноценной иммунной сопротивляемости организма у 90% инфицированных лиц в течение 2 лет происходит самопроизвольная элиминация ВПЧ [108, 109]. Воздействие неблагоприятных экзогенных и эндогенных факторов может приводить к усиленному размножению вируса, при этом процесс переходит из эписомальной (латентной) стадии в стадию продуктивной или интегративной инфекции, при которой развиваются клинические проявления заболевания - аногенитальные (венерические) бородавки или цитологические изменения, индуцированные ВПЧ (интраэпителиальные неоплазии различных степеней: цервикальная (CIN), вульвы (VIN), полового члена (PIN), анальной области (AIN) и других органов).

До 90% всех случаев заболевания аногенитальными (венерическими) бородавками у мужчин и женщин вызывается 6 и 11 генотипами ВПЧ. У 20-50% пациентов с аногенитальными (венерическими) бородавками выявляют ВПЧ высокого онкогенного риска. ВПЧ высокого онкогенного риска (например, 16 и 18 типы) вызывает большинство предраковых заболеваний и рака шейки матки, полового члена, вульвы, влагалища, ануса и ротоглотки [3], тогда как 6 и 11 типы ВПЧ вызывают аногенитальные (венерические) бородавки и рецидивирующий респираторный папилломатоз, папилломатоз конъюнктивы, носа, полости рта и гортани. Часто инфицирование ВПЧ протекает бессимптомно или не распознаётся [4-6].

1.3. Эпидемиология заболевания или состояния (группы заболеваний или состояний)

Заболеваемость аногенитальными (венерическими) бородавками мужчин и женщин (включая новые случаи и рецидивы заболевания) варьирует от 160 до 289 случаев на 100 тысяч населения, со средним значением 194,5 случаев на 100 тысяч населения, а средний ежегодный уровень выявляемости новых случаев аногенитальных (венерических) бородавок составляет 137 случаев на 100 тысяч населения среди мужчин и 120,5 случаев на 100 тысяч населения среди женщин [7]. До проведения вакцинации против ВПЧ в мире ежегодно выявлялось около 355 тысяч новых случаев аногенитальных (венерических) бородавок [8-9].

В Российской Федерации заболеваемость аногенитальными (венерическими) бородавками в 2022 году составила 17 случаев на 100 тысяч населения. Однако данные показатели не отражают истинного уровня заболеваемости и являются следствием неполной регистрации новых случаев заболевания [10].

1.4. Особенности кодирования заболевания или состояния (группы заболеваний или состояний) по Международной статической классификации болезней и проблем, связанных со здоровьем

A63.0 - Аногенитальные (венерические) бородавки

1.5. Классификация заболевания или состояния (группы заболеваний или состояний)

Выделяют несколько клинических разновидностей аногенитальных (венерических) бородавок:

- остроконечные кондиломы;
- бородавки в виде папул;
- поражения в виде пятен;
- гигантская кондилома Бушке-Левенштайна.

1.6. Клиническая картина заболевания или состояния (группы заболеваний или состояний)

Остроконечные кондиломы – мелкие мягкие выросты в виде тонких сосочков, петушиного гребня с типичным «пестрым» и/или петлеобразным рисунком, локализующиеся в области внутреннего листка крайней плоти, головки полового члена, наружного отверстия мочеиспускательного канала, малых половых губ, преддверия влагалища, влагалища, шейки матки, паховой области, промежности и анальной области. Цвет кондилом может быть телесным, интенсивно красным, снежно-белым (при мацерации).

Бородавки в виде папул – папулезные высыпания без пальцеобразных выпячиваний, локализующиеся на кератинизированном эпителии наружного листка крайней плоти, тела полового члена, мошонки, латеральной области вульвы, лобка, промежности и перианальной области.

Поражения в виде пятен – серовато-белые, розовато-красные или красновато-коричневые пятна на коже и/или слизистой оболочке половых органов.

Гигантская кондилома Бушке-Левенштайна – папилломы, сливающиеся между собой и образующие очаг поражения с широким основанием, покрытый ворсинчатыми разрастаниями, разделенный выраженными бороздками на больших и малых половых губах с переходом на бедренно - паховые складки и область заднего прохода. По периферии образования имеются изолированные остроконечные кондиломы. Со временем образования разрастаются, покрываются чешуйками ороговевшего эпителия и мацерируются. В проходящих между ними бороздках скапливается отделяемое, часто происходит инфицирование, в результате чего отделяемое приобретает гнойный характер и неприятный запах.

2. Диагностика заболевания или состояния (группы заболеваний или состояний) медицинские показания и противопоказания к применению методов диагностики

Критерии установления диагноза

Диагноз аногенитальных (венерических) бородавок устанавливается на основании клинических проявлений.

2.1. Жалобы и анамнез

Наличие одиночных или множественных экзофитных разрастаний в виде папул, папиллом, пятен на кожных покровах и слизистых оболочках половых органов, перианальной области, промежности, ануса, паховых складок; возможен умеренный зуд и парестезии в области поражения; болезненность во время половых контактов (диспареуния); при локализации высыпаний в области уретры - зуд, жжение, болезненность при мочеиспускании (дизурия); при обширных поражениях в области уретры - затрудненное мочеиспускание, гематоспермия (примесь крови в сперме); болезненные трещины и кровоточивость кожных покровов и слизистых оболочек в местах поражения.

Аногенитальные (венерические) бородавки на слизистой оболочке ануса наблюдаются преимущественно у лиц, имевших анальный половой акт; однако они также могут встречаться у мужчин и женщин, у которых в анамнезе не было таковых [8].

У детей с аногенитальными (венерическими) бородавками существует риск самозаражения, распространения инфекции на здоровые участки кожи. У любого ребенка с аногенитальными (венерическими) бородавками следует предполагать возможность сексуальных контактов в анамнезе, однако у большинства детей заболевание возникает неполовым путем.

2.2. Физикальное обследование

- **Рекомендовано** всем пациентам проводить осмотр кожных покровов и видимых слизистых оболочек наружных половых органов, перианальной области, промежности, ануса, паховых складок; оценить состояние слизистой оболочки наружного отверстия уретры, провести пальпация уретры; у сексуально активных лиц женского пола – осмотр преддверия влагалища, слизистых оболочек стенок и сводов влагалища и видимой части шейки матки в гинекологических зеркалах; у лиц мужского пола без циркумцизии – осмотр под крайней плотью полового члена [7].

Уровень убедительности рекомендаций С (уровень достоверности доказательств - 5)

Объективные клинические проявления заболевания, выявляемые при физикальном обследовании, см. в разделе «Клиническая картина».

2.3. Лабораторные диагностические исследования

- **Рекомендовано** при необходимости уточнения диагноза (при атипичных клинических проявлениях, неэффективности проводимой терапии) применять молекулярно-биологические методы (ПЦР, ПЦР в реальном времени): молекулярно-биологическое исследование отделяемого из цервикального канала на вирус папилломы человека (*Papilloma virus*) и/или молекулярно-биологическое исследование влагалищного отделяемого на вирус папилломы человека (*Papilloma virus*) и/или молекулярно-биологическое исследование отделяемого из уретры на вирус папилломы человека

(Papilloma virus) [11]

Уровень убедительности рекомендаций С (уровень достоверности доказательств - 4)

Комментарии:

Для получения достоверных результатов лабораторных исследований необходимо соблюдение ряда требований, к которым относятся:

- *получение клинического материала из уретры не ранее, чем через 3 часа после последнего мочеиспускания, при наличии обильных уретральных выделений - через 15-20 минут после мочеиспускания;*
- *получение клинического материала из цервикального канала и влагалища до менструации или через 2 дня после ее окончания;*
- *получение клинического материала из цервикального канала и влагалища не ранее, чем через 24-48 часов после проведения интравагинального ультразвукового исследования и кольпоскопии;*
- *исключение накануне обследования и в день его проведения спринцевания влагалища;*
- *исключение в день проведения обследования гигиенических процедур половых органов с использованием средств интимной гигиены;*
- *исключение за 3-5 дней до дня обследования применения жиросодержащих вагинальных лекарственных препаратов (свечи, кремы, вагинальные таблетки).*
- **Не рекомендовано** тестирование на ВПЧ с помощью молекулярнобиологических методов при типичных клинических проявлениях аногенитальных (венерических) бородавок, поскольку его результаты не влияют на тактику лечения [8]

Уровень убедительности рекомендаций С (уровень достоверности доказательств - 5)

- **Не рекомендовано** тестирование на ВПЧ для мужчин-партнеров женщин с ВПЧ для диагностики аногенитальных (венерических) бородавок или в качестве общего теста на ИППП [8]

Уровень убедительности рекомендаций С (уровень достоверности доказательств - 5)

- **Рекомендовано** цитологическое исследование микропрепарата шейки матки и прием (осмотр, консультация) врача-акушера-гинеколога первичный пациенткам с целью исключения цервикальной интраэпителиальной неоплазии, если пациентке не проводилось такого исследования в течение последних трёх лет (скрининг рака шейки матки) [2]

Уровень убедительности рекомендаций С (уровень достоверности доказательств - 5)

- **Рекомендовано** патолого-анатомическое исследование биопсийного (операционного) материала при нетипичных аногенитальных (венерических) бородавках (например, плотных, пигментированных, плотно прикрепленных к подлежащей ткани, кровоточащих или изъязвленных) [2, 7, 8]

Уровень убедительности рекомендаций С (уровень достоверности доказательств - 5)

Комментарии:

Биопсия также показана иммунокомпроментированным пациентам (в том числе, ВИЧ-

инфицированным), у которых поражения не поддаются стандартной терапии или клиническая картина заболевания ухудшается во время лечения [12-14].

- **Рекомендовано** с целью проведения дифференциальной диагностики пациентам с аногенитальными (венерическими) бородавками в области половых органов, перианальной области и ануса следует проводить лабораторные исследования на сифилис: определение антител к бледной трепонеме (*Treponema pallidum*) в нетрепонемных тестах (RPR, РМП) (качественное и полуколичественное исследование) в сыворотке крови и/или определение антител к бледной трепонеме (*Treponema pallidum*) иммуноферментным методом (ИФА) в крови [7, 8].

Уровень убедительности рекомендаций С (уровень достоверности доказательств - 5)

- **Рекомендовано** пациентам с первичным эпизодом аногенитальных (венерических) бородавок в связи с едиными путями инфицирования ИППП, ВИЧ-инфекцией, гепатитами В и С следует проводить:
 - лабораторные исследования на другие ИППП: сифилис (определение антител к бледной трепонеме (*Treponema pallidum*) в нетрепонемных тестах (RPR, РМП) (качественное и полуколичественное исследование) в сыворотке крови и/или определение антител к бледной трепонеме (*Treponema pallidum*) иммуноферментным методом (ИФА) в крови), гонококковую инфекцию, хламидийную инфекцию, урогенитальный трихомониаз;
 - определение антител классов М, G (IgM, IgG) к вирусу иммунодефицита человека ВИЧ-1 (Human immunodeficiency virus HIV 1) в крови. Определение антител классов М, G (IgM, IgG) к вирусу иммунодефицита человека ВИЧ-2 (Human immunodeficiency virus HIV 2) в крови;
 - определение антигена (HbsAg) вируса гепатита В (Hepatitis B virus) в крови;
 - определение суммарных антител классов М и G (anti-HCV IgG и anti-HCV IgM) к вирусу гепатита С (Hepatitis C virus) в крови [7, 15-19].

Уровень убедительности рекомендаций С (уровень достоверности доказательств - 5)

2.4. Инструментальные диагностические исследования

- **Рекомендовано** проведение вульвоскопии и/или кольпоскопии с целью визуализации образований, для уточнения границы поражения при проведении деструктивной терапии и/или определения места прицельной биопсии [2, 7, 8]

Уровень убедительности рекомендаций С (уровень достоверности доказательств - 5)

- **Рекомендовано** проведение аноскопии у лиц с наружными анальными или перианальными бородавками с целью исключения поражения анального канала [2, 7, 8]

Уровень убедительности рекомендаций С (уровень достоверности доказательств - 5)

2.5. Иные диагностические исследования

- **Рекомендован** прием (осмотр, консультация) врача-акушера-гинеколога первичный при выявлении аногенитальных (венерических) бородавок у девочек и женщин с целью диагностики CIN, VIN, VAIN, AIN; при ведении беременных, больных аногенитальными

(венерическими) бородавками [33]

Уровень убедительности рекомендаций С (уровень достоверности доказательств - 5)

- **Рекомендован** прием (осмотр, консультация) врача-уролога первичный при внутриуретральной локализации аногенитальных (венерических) бородавок с целью диагностики и лечения [33]

Уровень убедительности рекомендаций С (уровень достоверности доказательств - 5)

- **Рекомендован** прием (осмотр, консультация) врача-колопроктолога первичный при локализации аногенитальных (венерических) бородавок в анальной и/или перианальной области с целью диагностики и лечения [33]

Уровень убедительности рекомендаций С (уровень достоверности доказательств - 5)

- **Рекомендован** прием (осмотр, консультация) врача-хирурга первичный при ведении больных гигантской кондиломой Бушке-Левенштайна с целью диагностики и лечения [33]

Уровень убедительности рекомендаций С (уровень достоверности доказательств - 5)

3. Лечение, включая медикаментозную и немедикаментозную терапии, диетотерапию, обезболивание, медицинские показания и противопоказания к применению методов лечения

Методы деструкции или хирургического иссечения приводят к удалению аногенитальных (венерических) бородавок, но ни один из этих методов полностью не устраняет риск рецидива, поскольку удаление новообразований не приводит к элиминации ВПЧ, вызвавшего их развитие.

Поскольку ни один метод лечения не является универсальным, возможно применение комбинированной терапии.

Выявление ВПЧ, ассоциированных с аногенитальными (венерическими) бородавками, при отсутствии клинических проявлений заболевания не является показанием к проведению какого-либо лечения.

3.1. Консервативное лечение

- **Рекомендовано** применение противовирусного препарата, в качестве иммуномодулятора с целью удаления аногенитальных (венерических) бородавок назначать наружно на область поражения:

Имиквимод, крем для наружного применения 5% наносится тонким слоем на остроконечные кондиломы 1 раз в сутки перед сном (на 6-10 часов) 3 раза в неделю (через день). Утром крем смывают с кожи теплой водой с мылом. Курсовое лечение (не более 16 недель) продолжают до исчезновения аногенитальных (венерических) бородавок [22-26]

Уровень убедительности рекомендаций А (уровень достоверности доказательств - 1)

Комментарии:

Использование избыточного количества или более длительный контакт лекарственного средства с кожей может вызвать выраженную местную реакцию в виде покраснения, раздражения, уплотнения, эрозий, пузырьков или гипопигментации [27].

Необходимо избегать попадания лекарственного средства на слизистые оболочки.

При лечении аногенитальных (венерических) бородавок, расположенных под крайней плотью, необходимо ежедневно промывать область поражения, оттянув крайнюю плотть, в случае обнаружения ранних признаков фимоза необходимо немедленно прекратить лечение.

Если местная реакция на нанесение препарата вызывает дискомфорт возможно сделать перерыв в лечении на несколько дней.

Лекарственное средство не применяется на участках кожи с открытыми язвами или ранами после использования других видов медикаментозного или хирургического лечения - до заживления кожи.

Перед половым контактом крем необходимо смыть с кожи.

Применение при беременности возможно по строгим показаниям, хотя данные доклинических исследований указывают на низкий риск тератогенности [28].

При применении во время лактации грудное вскармливание необходимо прервать.

Препарат противопоказан для лиц в возрасте до 18 лет.

- **Рекомендованы** физические методы деструктивной терапии с предварительной аппликационной или инфильтративной анестезией кожи с целью удаления аногенитальных (венерических) бородавок:

электрокоагуляция [7, 15, 18, 29-35]

Для взрослых - уровень убедительности рекомендаций В (уровень достоверности доказательств - 2)

Для детей - уровень убедительности рекомендаций С (уровень достоверности доказательств - 5)

или

СО₂-лазерная вапоризация [7, 15, 18, 36-38]

Для взрослых - уровень убедительности рекомендаций В (уровень достоверности доказательств - 2)

Для детей - уровень убедительности рекомендаций С (уровень достоверности доказательств - 5)

или

радиочастотная термоабляция [15, 32, 33, 39-41]

Уровень убедительности рекомендаций С (уровень достоверности доказательств - 5)

или

криодеструкция [29, 31-33, 42, 99]

Уровень убедительности рекомендаций В (уровень достоверности доказательств - 2)

- **Рекомендована** в качестве второй линии терапии, а также при аногенитальных (венерических) бородавках уретры фотодинамическая терапия [37, 43, 110, 111]

Для детей - Уровень убедительности рекомендаций С (уровень достоверности доказательств - 4)

Для взрослых - уровень убедительности рекомендаций В (уровень достоверности доказательств - 2)

Комментарии:

Лечебное воздействие осуществляют под местной анестезией.

- **Рекомендовано** лечение беременных осуществлять на сроке до 36 недель беременности с использованием криодеструкции, СО₂-лазерной вапоризации или электрокоагуляции акушерами-гинекологами. При аногенитальных (венерических) бородавках в виде обширных разрастаний, закрывающих родовой канала, рекомендуется оперативное родоразрешение (с целью снижения риска развития респираторного папилломатоза у новорожденного) [7, 15, 18, 44]

Уровень убедительности рекомендаций С (уровень достоверности доказательств - 5).

- **Рекомендована** при рецидивировании клинических проявлений заболевания повторная деструкция аногенитальных бородавок на фоне применения интерферонов [11, 45, 47, 48, 102].

Уровень убедительности рекомендаций С (уровень достоверности доказательств – 4)

Комментарии: *Применяются препараты, содержащие интерферон-альфа-2b** [45, 47, 48] или интерферон гамма человеческий рекомбинантный** [11, 102] согласно инструкции по применению. Также могут быть использованы инозин пранобекс [47, 59, 60, 117], полисахариды побегов Solanum tuberosum [61, 64, 106, 107] или картофеля побегов суммы полисахаридов [61, 63-67, 106], и местные антисептики и дезинфицирующие средства [49-52] согласно инструкции по применению.*

3.2. Хирургическое лечение

Показанием к хирургическому иссечению аногенитальных (венерических) бородавок является неэффективность консервативных и деструктивных методов лечения, подозрение на малигнизацию. Нецелесообразно откладывать радикальное лечение в связи с риском малигнизации процесса. Хирургическое иссечение аногенитальных (венерических) бородавок проводится различными методами: острым путем, электрохирургическим или радиохирургическим прибором, хирургическим СО₂-лазером. Операцию проводят под аппликационной или инфильтративной анестезией кожи, при большой площади поражения аногенитальной области или при наличии кондилом в анальном канале - под спинальной анестезией. Частота развития рецидива аногенитальных (венерических) бородавок колеблется в пределах 17-29% [74].

- **Рекомендовано** хирургическое иссечение острым путем при обширных поражениях кожи и слизистых оболочек вследствие деструктивного роста гигантской кондиломы Бушке-Левенштайна [15, 32, 33, 41]

Уровень убедительности рекомендаций С (уровень достоверности доказательств - 5)

Комментарии:

У больных с опухолью Бушке-Левенштайна необходимо иссекать вовлеченные в процесс ткани, отступя не менее 0,5 см от основания образования. При этом нередко образуются значительные по площади дефекты, требующие применения пластических методов (V-Y кожная пластика, использование свободных трансплантатов) [75].

- **Рекомендовано** хирургическое иссечение острым путем при наличии кондилом в анальном канале [47, 76, 77]

Уровень убедительности рекомендаций - С (уровень достоверности доказательств - 5)

- **Рекомендовано** удаление аногенитальных (венерических) бородавок с помощью радиоволновой хирургии [81-83]

Уровень убедительности рекомендаций - С (уровень достоверности доказательств - 5)

- **Рекомендовано** удаление аногенитальных (венерических) бородавок с помощью хирургического СО2-лазера [7]

Уровень убедительности рекомендаций - С (уровень достоверности доказательств - 5)

- **Рекомендовано** удаление аногенитальных (венерических) бородавок уретры с помощью хирургического СО2-лазера [7, 8, 15]

Уровень убедительности рекомендаций - С (уровень достоверности доказательств - 5)

3.3. Иное лечение

Диетотерапия не применяется.

4. Медицинская реабилитация и санаторно-курортное лечение, медицинские показания и противопоказания к применению методов медицинской реабилитации, в том числе основанных на использовании природных лечебных факторов

В большинстве случаев после удаления аногенитальных (венерических) бородавок реабилитация не требуется.

Реабилитация показана после хирургического вмешательства при удалении аногенитальных (венерических) бородавок с вовлечением аноректальной области или уретры.

Необходимость реабилитации пациентов, перенесших хирургическое лечение по поводу аногенитальных (венерических) бородавок перианальной области и анального канала, обусловлена хирургической травмой этих областей. Наличие послеоперационных ран в указанных анатомических областях, особенно при большой площади поражения, их заживление вторичным натяжением, обуславливают риск гнойно-септических осложнений. Боль различной степени

выраженности и возможные нарушения функции дефекации и мочеиспускания в послеоперационном периоде могут приводить к значительной социальной дезадаптации и снижать качество жизни данной категории пациентов.

Особое внимание должно уделяться пациентам, перенесшим хирургическое вмешательство на анальном канале и при обширных пластических вмешательствах на перианальной области, так как при этом может страдать функция анального держания.

Удаление аногенитальных (венерических) бородавок уретры может сопровождаться в отдаленные сроки формированием ее стриктуры.

1-й этап - ранняя реабилитация, с 4-6 по 7-10 сутки после хирургического вмешательства. В данный период пациент находится на реабилитационном стационарном лечении в течение 3-5 дней, после чего дальнейшая реабилитация происходит в течение 7-14 дней в амбулаторных условиях.

Наиболее важными задачами 1 этапа реабилитации является нормализация работы желудочно-кишечного тракта с формированием нормальной консистенции и частоты стула. Кроме того, на данном этапе осуществляется контроль гемостаза, раневого процесса и купирование послеоперационного болевого синдрома.

2-й этап - с 15 по 45 сутки после операции, направлен на ускорение репаративных процессов и заживление послеоперационных ран, контроль деятельности желудочно-кишечного тракта.

Критерием окончания реабилитации является полное заживление послеоперационных ран промежности, анального канала и уретры.

- **Рекомендовано** при хирургическом иссечении аногенитальных (венерических) бородавок после выписки из стационара, на период заживления раны пациентам находиться под наблюдением врача-колопроктолога или врача-уролога или врача-хирурга амбулаторно-поликлинического звена [77, 80, 86-88].

Уровень убедительности рекомендаций - С (уровень достоверности доказательств - 5)

- **Рекомендовано** при отсутствии полной эпителизации на 45 день после операции рану считать длительно незаживающей. В этих случаях необходимо микробиологическое (культуральное) исследование раневого отделяемого на аэробные и факультативно-анаэробные микроорганизмы, микробиологическое (культуральное) исследование раневого отделяемого на неспорообразующие анаэробные микроорганизмы микробиологическое исследование раневого отделяемого, консультация врача-физиотерапевта [77, 80]

Уровень убедительности рекомендаций - С (уровень достоверности доказательств - 5)

5. Профилактика и диспансерное наблюдение, медицинские показания и противопоказания к применению методов профилактики

- **Рекомендовано** для профилактики аногенитальных (венерических) бородавок:
 - информирование населения о способах передачи ВПЧ и его последствиях;
 - исключение случайных половых контактов;

- использование барьерных методов контрацепции при всех видах половых контактов;
- обследование на наличие аногенитальных (венерических) бородавок половых партнеров пациентов с поражением аногенитальными (венерическими) бородавками [15]

Уровень убедительности рекомендаций С (уровень достоверности доказательств - 5)

- **Рекомендовано** применение вакцины против вируса папилломы человека квадριвалентной, рекомбинантной (типов 6, 11, 16, 18) вакциной для профилактики рака и предраковых поражений шейки матки, вульвы, влагалища, анального рака и аногенитальных (венерических) бородавок у женщин, а также для профилактики анального рака и аногенитальных (венерических) бородавок у мужчин в возрасте от 9 до 26 лет [89-92].

Уровень убедительности рекомендаций А (уровень достоверности доказательств - 2)

Комментарии:

Для профилактики заболеваний, ассоциированных с ВПЧ, в Российской Федерации зарегистрированы вакцины: вакцина против вируса папилломы человека рекомбинантная, адсорбированная, содержащая адъювант AS04 (двухвалентная, содержащая антигены ВПЧ 16 и 18 типа) и вакцина против вируса папилломы человека квадριвалентная, рекомбинантная (типов 6, 11, 16, 18) (содержащая антигены ВПЧ 6,11,16,18 типов). Вакцины разрешены к применению с 9-тилетнего возраста, исключительно профилактические, лечебным эффектом не обладают, предохраняют не от всех высокоонкогенных ВПЧ, хотя обладают перекрестной эффективностью в отношении некоторых высокоонкогенных генотипов ВПЧ - 31, 33, 45. Вакцинацию рекомендуется проводить до начала половой жизни. Среди лиц, неинфицированных ВПЧ, квадριвалентная, рекомбинантная вакцина против ВПЧ обеспечивает почти 100% защиту от аногенитальных (венерических) бородавок, ассоциированных с ВПЧ 6 и 11 типов и защиту около 83% в отношении всех аногенитальных (венерических) бородавок.

Рекомендуемый курс вакцинации состоит из 3 доз и проводится по схеме (0-2-6 мес.): первая доза – в назначенный день; вторая доза – через 2 месяца после первой; третья доза – через 6 месяцев после первой. Допускается ускоренная схема вакцинации, при которой вторая доза вводится через 1 месяц после первой прививки, а третья – через 3 месяцев после второй прививки. Курс вакцинации считается завершенным даже при нарушении интервала между прививками, если три прививки проведены в течение 1 года. Альтернативная 2-х дозовая схема вакцинации (0-6 мес.) препаратом допускается у лиц в возрасте 9-13 лет. При этом в случае введения второй дозы ранее, чем через 6 месяцев после первой дозы, всегда необходимо ввести третью дозу.

6. Организация оказания медицинской помощи

Лечение в основном проводится амбулаторно в условиях медицинской организации дерматовенерологического профиля, при локализации аногенитальных (венерических) бородавок на слизистой оболочке прямой кишки лечение - в условиях медицинской организации колопроктологического профиля, при обращении женщин, в том числе беременных, с аногенитальными (венерическими) бородавками при обширных поражениях на слизистой оболочке шейки матки - в условиях медицинской организации акушерско-гинекологического

профиля, при внутриуретральной локализации аногенитальных (венерических) бородавок - в условиях медицинской организации урологического профиля.

Показания для госпитализации в медицинскую организацию:

поражения кожи и слизистых оболочек с целью хирургического иссечения и последующего патолого-анатомического исследования операционного материала.

При выявлении пациента с клиническими проявлениями аногенитальных (венерических) бородавок врачами-дерматовенерологами, врачами акушерами-гинекологами, врачами-колопроктологами, врачами-урологами и врачами других специальностей, заполняется форма №089-у/кв «Извещение о больном с вновь установленным диагнозом: сифилиса, гонококковой инфекции, хламидийных инфекций, трихомоноза, аногенитальной герпетической вирусной инфекции, аногенитальных (венерических) бородавок, микоза, чесотки», в порядке установленном письмом Министерства здравоохранения РФ от 2 марта 2015 г. №13-2/25.

7. Дополнительная информация (в том числе факторы, влияющие на исход заболевания или состояния)

Прогноз для жизни при отсутствии данных за атипию клеток при аногенитальных (венерических) бородавках благоприятен. Однако рецидивы после проведения деструкции наблюдаются у 20-30% пациентов. Для подростков воздержание от половой жизни является наиболее надежным методом профилактики инфицирования ВПЧ [115].

Риск заражения ВПЧ снижается при правильном использовании презервативов до начала полового контакта и ограничении количества сексуальных партнеров, хотя эти меры не могут полностью защитить от инфицирования ВПЧ, но могут снизить передачи ВПЧ половому партнеру. *Отрицательно влияют на исход лечения и увеличивают риск заражения ВПЧ:*

1. большое количество половых партнеров (более 3 в течение последнего года, более 6 на протяжении половой жизни [93, 94];
2. анальные половые контакты, особенно у мужчин, имеющих секс с мужчинами [95];
3. сопутствующие инфекции, передаваемые половым путем, особенно вызванные вирусом простого герпеса 2 типа, цитомегаловирусом, хламидиями, генитальными микоплазмами [96];
4. иммунодефицитные состояния, особенно ВИЧ-индуцированный иммунодефицит [97];
5. табакокурение, так как продукты горения сигарет концентрируются на слизистых оболочках, в том числе шейки матки, приводя к подавлению иммунной активности клеток Лангерганса [98];
6. несоблюдение правил личной гигиены лиц обоего пола и нарушение санитарных норм работы медицинских работников.

Критерии оценки качества медицинской помощи

№	Критерии качества	Оценка выполнения
1	Проведено удаление аногенитальных (венерических) бородавок	Да/Нет

Список литературы

1. Herrero R., Castellsague X., Pawlita M. International Agency for Research on Cancer multicenter study. *Journal of the National Cancer Institute*. 2003;95(23): 1772-1783.
2. Рахматулина М.Р., Кицак В.Я., Большенко Н.В. Современные методы профилактики развития онкологических заболеваний шейки матки у больных папилломавирусной инфекцией. *Вестник дерматологии и венерологии*. 2013;(6):40-49.
3. Cogliano V, Baan R, Straif K, Grosse Y, Secretan B, El Ghissassi F; WHO International Agency for Research on Cancer. Carcinogenicity of human papillomaviruses. *Lancet Oncol*. 2005;(6):204.
4. Kreisel KM, Spicknall IH, Gargano JW, et al. Sexually transmitted infections among US women and men: prevalence and incidence estimates, 2018. *Sex Transm Dis*. 2021;48:208-14.
5. Myers ER, McCrory DC, Nanda K, Bastian L, Matchar DB. Mathematical model for the natural history of human papillomavirus infection and cervical carcinogenesis. *Am J Epidemiol*. 2000;151:1158-71.
6. Chesson HW, Dunne EF, Hariri S, Markowitz LE. The estimated lifetime probability of acquiring human papillomavirus in the United States. *Sex Transm Dis*. 2014;41:660-4.
7. Gilson R., Nugent D., Werner RN, Ballesteros J., Ross J. IUSTI-Europe guideline for the management of anogenital warts. 2019.
8. CDC Sexually Transmitted Infections Treatment Guidelines, 2021.
9. Chesson HW, Ekwueme DU, Saraiya M, Watson M, Lowy DR, Markowitz LE. Estimates of the annual direct medical costs of the prevention and treatment of disease associated with human papillomavirus in the United States. *Vaccine* 2012;30:6016-9.
10. Кубанов А.А., Богданова Е.В. Результаты деятельности медицинских организаций, оказывающих медицинскую помощь по профилю «дерматовенерология», в 2019-2021 гг. в Российской Федерации. *Вестник дерматологии и венерологии*. 2022;98(5):18-33.
11. Рахматулина М.Р., Семененко А.В. Сравнительный анализ методов диагностики и терапии клинических проявлений папилломавирусной инфекции // *Вестник дерматологии и венерологии*. – 2015. – №. 1. – С. 46-53.
12. Schlecht HP, Fugelso DK, Murphy RK, et al. Frequency of occult highgrade squamous intraepithelial neoplasia and invasive cancer within anal condylomata in men who have sex with men. *Clin Infect Dis*. 2010;51:107-10.
13. Maniar KP, Ronnett BM, Vang R, Yemelyanova A. Coexisting high-grade vulvar intraepithelial neoplasia (VIN) and condyloma acuminatum: independent lesions due to different HPV types occurring in immunocompromised patients. *Am J Surg Pathol*. 2013;37:53-60.
14. Massad LS, Xie X, Darragh T, et al.; Women's Interagency HIV Study Collaborative Study Group. Genital warts and vulvar intraepithelial neoplasia: natural history and effects of treatment and human immunodeficiency virus infection. *Obstet Gynecol*. 2011;118:831-9.
15. Sexually Transmitted Diseases Treatment Guidelines. *Morbidity and Mortality Weekly Report*. 2015.

- June 5, 2015:86-93.
16. Palefsky JM. Anal squamous intraepithelial lesions: Relation to HIV and human papillomavirus infection 1999;1(21):Suppl 1:S42-8.
 17. Дерматология по Томасу Фицпатрику. Атлас-справочник. Фицпатрик Т., Джонсон Р., Вулф К., Полано М., Сюрмонд Д. WORD. 2007, 1248 с.
 18. Canadian Guidelines on Sexually Transmitted. Revised October 2014. <https://www.canada.ca/en/public-health/services/infectious-diseases/sexual-health-sexually-transmitted-infections/canadian-guidelines/sexually-transmitted-infections/canadian-guidelines-sexually-transmitted-infections-33.html>
 19. Соколовский Е.В., Савичева А.М., Домейка М. и соавт. Инфекции, передаваемые половым путем. Руководство для врачей. Издательство «МЕДпрессинформ», 2006:82-83.
 20. Ламоткин И.А., Ушаков И.И., Марди Ш.И., Селезнева Е.В., Хлебникова А.Н. Опыт применения препарата Мардил Цинк® Макс в лечении доброкачественных новообразований кожи. Военно-медицинский журнал. 2015;11:58-60.
 21. Shalva Mardi, Tzib A.F., Calderon M., Kiselevsky M.V., Smirnova Z.S., Gagua R., Mardi R.S., Davidovitch P., Shanava K., Selezneva E. Novel pharmaceutical product MC-Mardil for the intraoperative devitalisation of primary internal neoplasmas to prevent postsurgery recurrences and metastases. International Journal on Immunorehabilitation. 2011;13:142-144.
 22. Komericki P, Akkilic-Materna M, Strimitzer T, Aberer W. Efficacy and safety of imiquimod versus podophyllotoxin in the treatment of genital warts. Sex Transm Dis. 2011;38:216-8.
 23. Garland SM, Waddell R, Mindel A, Denham IM, McCloskey JC. An open-label phase II pilot study investigating the optimal duration of imiquimod 5% cream for the treatment of external genital warts in women. Int J STD & AIDS. 2006;17:448-52.
 24. Schofer H, Van Ophoven A, Henke U, Lenz T, Eul A. Randomized, comparative trial on the sustained efficacy of topical imiquimod 5% cream versus conventional ablative methods in external anogenital warts. European Journal of Dermatology. 2006;16:642-8.
 25. Arican O, Guneri F, Bilgic K, Karaoglu A. Topical imiquimod 5% cream in external anogenital warts: A randomized, double-blind, placebo-controlled study. Journal of Dermatology. 2004;31:627-31.
 26. Gotovtseva EP, Kapadia AS, Smolensky MH, Lairson DR. Optimal frequency of imiquimod (aldara) 5% cream for the treatment of external genital warts in immunocompetent adults: a meta-analysis. Sex Transm Dis. 2008;35:346-51.
 27. Mashiah J, Brenner S. Possible mechanisms in the induction of vitiligo-like hypopigmentation by topical imiquimod. Clin Exp Dermatol. 2008;33:74-6.
 28. Briggs GC. Drugs in pregnancy and lactation: a reference guide to fetal and neonatal risk. 11th ed. Philadelphia, PA: Wolters Kluwer; 2017.
 29. Sherrard J, Riddell L. Comparison of the effectiveness of commonly used clinic-based treatments for external genital warts. Int J STD & AIDS. 2007;18:365-8.
 30. Panici PB, Scambia G, Baiocchi G et al. Randomized clinical trial comparing systemic interferon with diathermocoagulation in primary multiple and widespread anogenital condyloma. Obstetrics and

- Gynecology. 1989;3(74):393- 397.
31. Khawaja HT. Treatment of condyloma acuminatum. Lancet.1986;i:208-9. 32.Society of Obstetricians and Gynaecologists of Canada. Treatment of external genital warts and pre-invasive neoplasia of the lower tract. In: Canadian consensus guidelines on human papillomavirus. 2007.
- 33.Von Krogh G, Lacey CJN, Gross G, Barasso R, Schneider A. European Course on HPV associated pathology: guidelines for primary care physicians for the diagnosis and management of anogenital warts. Sex Transm Inf. 2000;76:162-8.
- 34.Leung L. Hyfrecaction for recalcitrant nongenital warts. Journal of Family Medicine and Primary Care. 2013;2(2):141.
- 35.Stone KM. Treatment of external genital warts: A randomised clinical trial comparing podophyllin, cryotherapy, and electrodesiccation. Genitourinary Medicine. 1990;1(66):16-19.
- 36.Yang C-J, Liu S-X, Liu L-B et al. Holmium Laser Treatment of Genital Warts: an Observational Study of 1500 Cases. Acta Derm Venereol. 2008;88:136-8.
- 37.Chen K, Chang BZ, Ju M, Zhang XH, Gu H. Comparative study of photodynamic therapy vs CO2 laser vaporization in treatment of condylomata acuminata: a randomized clinical trial. Br J Dermatol. 2007;156(3):516-520.
- 38.Szeimies RM. Adjuvant photodynamic therapy does not prevent recurrence of condylomata acuminata after carbon dioxide laser ablation - A phase III, prospective, randomized, bicentric, double-blind study. Dermatologic Surgery. 2009;5(35):757-764.
- 39.Прилепская В.Н., Карелов А.К. Отчет о клиническом испытании радиохирургического прибора «Сургитрон». Сб. статей и отзывов по радиохирургии. М; 1998.
- 40.Кулаков В.И., Адамян Л.В., Мындаева О.А. Оперативная гинекология - хирургические энергии: Руководство. М.:Медицина-Антидор, 2000; 860 с.
- 41.Buck H J. Warts (genital). Clinical evidence 2010.
- 42.Gilson RJ, Ross J, Maw R, Rowen D, Sonnex C, Lacey CJ. A multicentre, randomised, double-blind, placebo controlled study of cryotherapy versus cryotherapy and podophyllotoxin cream as treatment for external anogenital warts. Sex Transm Inf. 2009;85:514-9.
- 43.Jorge Pereira B, Graga B, Palmas A, et al. Consensus on HPV of the Portuguese Society of Andrology, Sexual Medicine and Reproduction: Treatment [published online ahead of print, 2020 Jul 16]. Rev Int Androl. 2020;S1698- 031X(20)30030-3.
- 44.Зароченцева Н.В., Малиновская В.В., Серова О.Ф., Метелёва Е.А., Кешьян Л. В., Торшина З.В. Папилломавирусная инфекция у беременных. Российский вестник акушера-гинеколога. 2011;11(6): 75-78.
- 45.Гомберг М.А., Соловьев А.М. Рекомендации пациентам с папилломавирусной инфекцией при отсутствии ее клинических проявлений. Медицинский совет. 2009;3:12-18.
- 46.Zouboulis CC, Buttner P, Orfanos CE. Systemic interferon gamma as adjuvant therapy for refractory anogenital warts: a randomized clinical trial and metaanalysis of the available data. Arch Dermatol. 1992;128(10): 1413-4.

47. Байрамова Г.Р., Баранов И.И., Добровольская Д.А., Пронина В.А., Андреев А.О., Малиновская В.В., Шувалов А.Н. Аногенитальные бородавки: современный взгляд на проблему. Доктор.Ру. 2021;20(8):28-35.
48. Зароченцева Н.В., Белая Ю.М., Самсыгина Г.А., Щербакова М.Ю., Выжлова Е.Н., Малиновская В.В. Папилломавирусная инфекция и ВПЧ- ассоциированные заболевания. Лечащий врач. 2017;(4):5663.
49. Gomez JD, Simon RD, Daniel AA, Zelenkova H. Effectiveness of Glycyrrhizinic Acid (Glizigen) and an Immunostimulant (Viusid) to Treat Anogenital Warts. ISRN Dermatology, 2012;2012:863692.
50. Аверьянова М.Г. Комплексное лечение остроконечных кондилом. Акушерство и гинекология. 2010;(6):140-142.
51. Ваганова С.Е. Комбинированное лечение доброкачественных заболеваний шейки матки. Акушерство и гинекология. 2010;(5):116-120.
52. Рахматулина М.Р., Большенко Н.В., Липова Е.В. Опыт применения активированной глицирризиновой кислоты при вульвовагинитах, цервицитах и генитальной папилломавирусной инфекции. Акушерство и гинекология. 2019;(9):153-158.
59. Georgala S, Katoulis AC, Befon A et al. Oral inosiplex in the treatment of cervical condylomata acuminata: a randomised placebo-controlled trial. BJOG 2006;113(9):1088-91(a).
60. Hicks D. Re: oral inosiplex in the treatment of cervical condylomata acuminata: a randomised placebo-controlled trial. BJOG. 2007;114(4):509.
61. Кучеров В.А., Стовбун С.В., Сафронов Д.Ю. Новые подходы к лечению рецидивирующей генитальной герпетической инфекции, сопряженной с папилломавирусной инфекцией. Проблемы репродукции. 2011;(6):41-42.
62. Kalinina TS, Zlenko DV, Kiselev AV, Litvin AA, Stovbun SV. Antiviral activity of the high-molecular-weight plant polysaccharides (Panavir®). International Journal of Biological Macromolecules. 2020;(161):936-938.
63. Довлетханова Э.Р., Абакарова П.Р. Возможности применения противовирусных препаратов с иммуномодулирующим действием в лечении ВПЧ-ассоциированных заболеваний. Гинекология. 2014;16(5):24- 26.
64. Юнусова Е.И., Силантьева Е.Н., Рувинская Г.Р., Кабирова А.С., Капралова Н.Г. ВПЧ-ассоциированная патология слизистой оболочки рта и аногенитальной области. Стоматология. 2023, Т. 102, №3, с. 16-22.
65. Молочков А.В., Баграмова Г.Э., Гуреева М.А. Препарат Панавир в терапии новообразований кожи, ассоциированных с папилломавирусной инфекцией. Альманах клинической медицины. 2018;46(1):24-28.
66. Довлетханова Э.Р., Прилепская В.Н., Минаева Е.А. Эффективность и приемлемость лечения ВПЧ-ассоциированных заболеваний шейки матки с применением неспецифического противовирусного препарата растительного происхождения. Эндокринология. 2018;(3):50-53.
67. Ибишев Х.С., Коган М.И. Лечение крупных рецидивирующих остроконечных кондилом наружных гениталий у мужчин. Урология. 2013;(6):56-59.

68. Зикеева А.А. и др. Особенности динамики показателей системного иммунитета пациентов с изолированной ВПЧ-инфекцией и в сочетании с урогенитальным трихомониазом на фоне различных методов терапии. Вестник новых медицинских технологий. 2011;18(4): 167-169.
69. Соколовский Е.В., Игнатовский А.В. Иммуномодулирующая терапия папилломавирусной инфекции. Вопросы гинекологии, акушерства и перинатологии. 2005;4(4):27-30.
70. Соловьев А.М., Перламутров Ю.Н., Корсунская И.М. Место иммунотерапии в лечении рецидивирующих вирусных инфекций урогенитального тракта. Клиническая дерматология и венерология. 2020;19(3):419-426.
71. Бибичева Т.В. Клиническая эффективность иммуномакса в терапии папилломавирусной инфекции. Актуальные проблемы медицины. 2012;17(4):42-45.
72. Буданов П.В., Вороной С.В., Асланов А.Г. Принципы лечения папилломавирусной инфекции. Вопросы гинекологии, акушерства и перинатологии. 2004;3(6):70-75.
73. Тищенко А.Л., Сергеева Н.С., Кралин М.Ю. Современные подходы к лечению рецидивирующей генитальной папилломавирусной инфекции. Вопросы гинекологии, акушерства и перинатологии. 2004;3(1):47-50.
74. Park IU, Introcaso C, Dunne EF. Human Papillomavirus and Genital Warts: A Review of the Evidence for the 2015 Centers for Disease Control and Prevention Sexually Transmitted Diseases Treatment Guidelines. Clin Infect Dis. 2015;61 Suppl 8:S849-S855.
75. Wietfeldt ED, Thiele J. Malignancies of the anal margin and perianal skin. Clin Colon Rectal Surg. 2009;22(2):127-135.
76. Кацамбас А.Д., Лотти Т.М. Европейское руководство по лечению дерматологических болезней. М.: МЕДпресс-информ, 2008; С.235.
77. Воробьев Г.И., Шельгин Ю.А., Капуллер Л.Л., Маркова Е.В., Мартянова В.И. Лечение папилломавирусной инфекции перианальной области и анального канала. Анналы хирургии. 2007;4:66-70.
78. Адаскевич В.П. Инфекции, передаваемые половым путем. М.: Медицинская книга. 2001:219-231.
79. Кожные и венерические болезни: руководство для врачей. Под редакцией Скрипкина Ю.К., Мордовцева В.Н. М.: Медицина. 1999. 880 с.
80. Роговская С.И. Папилломавирусная инфекция у женщин и патология шейки матки. М. Гэотар-медиа. 2008. 192 с.
81. Гомберг М.А., Соловьев А.М., Чернова Н.И. Методы лечения аногенитальных бородавок. Медицинский совет. 2008;11-12.
82. Sterling JC, Gibbs S, Haque Hussain SS, Mohd Mustapa MF, Handfield-Jones SE. British Association of Dermatologists Guidelines for the Management of Cutaneous Warts 2014.
83. Benedetti Panici P, Scambia G, Baiocchi G, Perrone L, Pintus C, Mancuso S. Randomized clinical trial comparing systemic interferon with diathermocoagulation in primary multiple and widespread anogenital condyloma. Obstet Gynecol. 1989;74(3 Pt 1):393-397.

84. Zaak D, Hofstetter A, Frimberger D, Schneede P. Recurrence of condylomata acuminata of the urethra after conventional and fluorescence-controlled Nd:YAG laser treatment. *Urology*. 2003;61(5):1011-1015.
85. Blokker RS, Lock TM, de Boorder T. Comparing thulium laser and Nd:YAG laser in the treatment of genital and urethral condylomata acuminata in male patients. *Lasers Surg Med*. 2013;45(9):582-588.
86. Winer RL. Development and duration of human papillomavirus lesions, after initial infection. *The Journal of Infectious Diseases*. 2005;5(191):731-738.
87. Timm B, Connor T, Lioudakis P, Jayarajan J. Pan-urethral condylomata acuminata - A primary treatment recommendation based on our experience. *Urol Case Rep*. 2020;31:101149.
88. Ge CG, Jiang J, Jiang Q, et al. Holmium:YAG laser ablation combined intraurethral fluorouracil perfusion as treatment option for intraurethral Condyloma acuminata in men. *Minerva Urol Nefrol*. 2014;66(1):77-81.
89. Вакцины против папилломавирусной инфекции человека: документ по позиции ВОЗ, октябрь 2014. 43; 89, 465-492. URL: <http://www.who.int/wer> .
90. Schiller JT, Castellsague X, Garland SM. A review of clinical trials of human papillomavirus prophylactic vaccines. *Vaccine*. 2012; 30 Suppl 5: F123-38.
91. Munoz N, Kjaer SK, Sigurdsson K, Iversen OE, Hernandez-Avila M, Wheeler CM, et al. Impact of human papillomavirus (HPV)-6/11/16/18 vaccine on all HPV-associated genital diseases in young women. *J Nat Cancer Inst*. 2010;102(5):325-339.
92. Herney Andres Garcia-Perdomo, Julio Cesar Osorio, Adrian Fernandez, James Alejandro Zapata-Copete, Andres Castillo. The effectiveness of vaccination to prevent the papillomavirus infection: a systematic review and meta-analysis. *Epidemiol Infect*. 2019;147:e156.
93. Семенов Д.М. Триггерные факторы, определяющие клиническое течение папилломавирусной инфекции у женщин с патологией шейки матки. *Охрана материнства и детства*. 2006;2(8):98-106.
94. Nyitray A, Nielson CM, Harris RB. et al. Prevalence of and risk factors for anal human papillomavirus infection in heterosexual men. *J. Inf. Dis*. 2008; 197(12): 1676-1684.
95. Липова Е.В., Посянникова Н.В. ВПЧ-ассоциированный анальный рак. *Terra medica*. 2013;2:4-8.
96. Шипулина О.Ю., Шаргородская А.В., Романюк Т.Н., Роговская С.И., Шипулин Г.А. Частота выявления вируса папилломы человека и инфекций, передаваемых половым путем, среди студенток медицинского вуза и факторы распространения инфекции. *Эпидемиология и инфекционные болезни. Актуальные вопросы*. 2012;3:26-31.
97. Bosch FX, Silvia de Sanjose, Xavier Castallsague. Факторы риска прогрессирования персистирующей ВПЧ-инфекции и развития злокачественных новообразований. Вакцины для профилактики рака шейки матки. Москва. «МЕДпресс-информ». 2011:71-73.
98. Старинский В.В., Александрова Л.М. Профилактика злокачественных новообразований. *Онкология. Национальное руководство. Краткое издание*. 2013:101-106.
99. Godley MJ, Bradbeer CS, Gellan M, et al. Cryotherapy compared with trichloroacetic acid in treating

- genital warts. *Genitourin Med.* 1987;63:390-2.
100. Iwasaka T, Hayashi Y, Yokoyama M, Hachisuga T, Sugimori H. Interferon gamma treatment for cervical intraepithelial neoplasia. *Gynecol Oncol.* 1990;37(1):96-102.
101. Tian YP, Yao L, Malla P, Li SS Successful treatment of giant condiloma acuminatum with combination retinoid and interferon- γ therapy. *International Journal of STD and AIDS.* 2012;23:445-447.
102. Trizna Z, Evans T, Bruce S, Hatch K, Tying SK. A randomized phase II study comparing four different interferon therapies in patients with recalcitrant condylomata acuminata. *Sex Transm Dis.* 1998;25(7):315-5.
103. Hu Z, Li J, Liu H Treatment of latent or subclinical Genital HPV Infection with 5-aminolevulinic acid-based photodynamic therapy. *Photodiagnosis Photodyn Ther.* 2018;23:362-364.
104. Huguet Perez J, Errando Smet C, Regalado Pareja R, Rosales Bordes A, Salvador Bayarri J, Vicente Rodriguez J. Condilomas uretrales en el varon: experiencia en 48 casos [Urethral condyloma in the male: experience with 48 cases]. *Arch Esp Urol.* 1996;49(7):675-680.
105. Gammon DC, Reed KA, Patel M, Balaji KC. Intraurethral fluorouracil and lidocaine for intraurethral condyloma acuminata. *Am J Health Syst Pharm.* 2008;65(19):1830-1833.
106. Рахматулина М.Р., Большенко Н.В., Кучеров В.А., Киселев А.В., Багаева М.И. Оценка эффективности и безопасности комбинированной терапии больных с клиническими проявлениями аногенитальной папилломавирусной инфекции. *Российский вестник акушера-гинеколога.* 2019 ;19(2): 84-87.
107. Роговская С., Подзолкова Н., Оламова А. Генитальные кондиломы: терапия и профилактика. *Врач.* 2010; 12:1-4.
108. Coleman N, Birley HD, Renton AM et al. Immunological events in regressing genital warts. *Am J Clin Pathol.* 1994;102(6):768-74.
109. Giuliano AR, Lee JH, Fulp W, Villa LL, Lazcano E, Papenfuss MR, Abrahamsen M, Salmeron J, Anic GM, Rollison DE, Smith D. Incidence and clearance of genital human papillomavirus infection in men (HIM): a cohort study. *Lancet.* 2011 Mar 12;377(9769):932-40.
110. Денисова Е.Д., Аполихина И.А. Флуоресцентная диагностика и фотодинамическая терапия: возможности применения при заболеваниях нижних отделов половых путей. *Акушерство и гинекология.* 2010;3:17-20.
111. Денисова Е.Д., Аполихина И.А., Булгакова Н.Н. Флуоресцентная диагностика и фотодинамическая терапия остроконечных кондилом вульвы. *Акушерство и гинекология.* 2011;8:112-117.
112. Денисова Е.Д., Булгакова Н.Н., Аполихина И.А., Асланян К.О. Исследование кинетики накопления протопорфирина IX в тканях вульвы после перорального приёма 5-аминолевулиновой кислоты. *Акушерство и гинекология.* 2012;4-2:83-87.
113. Meyers J, Ryndock E, Conway M J, Meyers C, Robison R. Susceptibility of high-risk human papillomavirus type 16 to clinical disinfectants. *Journal of Antimicrobial Chemotherapy.* 2014;69(6):1546-1550.

114. Клинические рекомендации. Цервикальная интраэпителиальная неоплазия, эрозия и эктропион шейки матки. 2022 г.
115. Руководство по лечению кожных бородавок/ Стерлинг Д, Хуссейн С.// Британская ассоциация дерматологов. — 2014
116. Зароченцева Н.В., Белая Ю.М., Алабердина М.В. Тактика ведения девочек-подростков с аногенитальными кондиломами. Российский вестник акушера-гинеколога. 2013;13(3):88-92.
117. Mohanty KC, Scott CS. Immunotherapy of genital warts with inosine pranobex (Imunovir): preliminary study. Genitourin Med. 1986 Oct;62(5):352-5. doi: 10.1136/sti.62.5.352. PMID: 2429908; PMCID: PMC1011990

Приложение А1. Состав рабочей группы по разработке и пересмотру клинических рекомендаций

Минздрав России



1. Кубанов Алексей Алексеевич - академик РАН, доктор медицинских наук, профессор, директор ФГБУ «ГНЦДК» Минздрава России, президент Российского общества дерматовенерологов и косметологов.
2. Шельгин Юрий Анатольевич - академик РАН, научный руководитель ФГБУ «НМИЦ колопроктологии имени А.Н. Рыжих» Минздрава России, президент Ассоциации колопроктологов России.
3. Рахматулина Маргарита Рафиковна - доктор медицинских наук, профессор, заместитель директора ФГБУ «ГНЦДК» Минздрава России по организационно-аналитической работе, председатель Исполнительного комитета Российского общества дерматовенерологов и косметологов.
4. Аполихина Инна Анатольевна - доктор медицинских наук, профессор, заведующий отделением эстетической гинекологии и реабилитации ФГБУ «НМИЦ АГП им. В.И. Кулакова» Минздрава России, член Российского общества акушеров-гинекологов.
5. Ахвледиани Ника Джумберович - доктор медицинских наук, профессор кафедры урологии ФГБОУ ВО «МГМСУ им. А.И. Евдокимова» Минздрава России, член Российского общества урологов.
6. Большенко Наталья Викторовна - кандидат медицинских наук, старший научный сотрудник ФБУН «Центральный научно-исследовательский институт эпидемиологии Роспотребнадзора», член Российского общества дерматовенерологов и косметологов.
7. Веселов Алексей Викторович - кандидат медицинских наук, ответственный секретарь Ассоциация колопроктологов России.
8. Гомберг Михаил Александрович - доктор медицинских наук, профессор, главный научный сотрудник ГБУЗ «МНПЦДК» Департамента здравоохранения г. Москвы, член Союза «Национальный альянс дерматовенерологов и косметологов».
9. Горбунова Елена Алексеевна - врач акушер-гинеколог, научный сотрудник отделения эстетической гинекологии и реабилитации ФГБУ «НМИЦ АГП им. В. И. Кулакова» Минздрава России, член Российского общества акушеров-гинекологов.
10. Долгушина Наталия Витальевна - доктор медицинских наук, профессор, заместитель директора по научной работе ФГБУ «НМИЦ АГП им. В.И. Кулакова» Минздрава России, член Российского общества акушеров- гинекологов.
11. Катунин Георгий Леонидович - кандидат медицинских наук, врач- дерматовенеролог ФГБУ «ГНЦДК» Минздрава России, член Российского общества дерматовенерологов и косметологов.
12. Костарев Иван Васильевич - доктор медицинских наук, заведующий отделением малоинвазивной колопроктологии ФГБУ «НМИЦ колопроктологии имени А.Н. Рыжих» Минздрава России, член Ассоциации колопроктологов России.
13. Москалев Алексей Игоревич - кандидат медицинских наук, руководитель научно-образовательного отдела, врач отделения онкологии и хирургии ободочной кишки ФГБУ

- «НМИЦ колопроктологии имени А.Н. Рыжих» Минздрава России, член Ассоциации колопроктологов России.
14. Мудров Андрей Анатольевич - кандидат медицинских наук, научный сотрудник отделения общей и реконструктивной колопроктологии ФГБУ «НМИЦ колопроктологии имени А.Н. Рыжих» Минздрава России, член Ассоциации колопроктологов России, член Ассоциации колопроктологов России.
15. Нечаева Ирина Анатольевна - кандидат медицинских наук, врач- дерматовенеролог ФГБУ «ГНЦДК» Минздрава России, член Российского общества дерматовенерологов и косметологов.
16. Нехрикова Светлана Викторовна - кандидат медицинских наук, врач- колопроктолог отделения общей и реконструктивной колопроктологии ФГБУ «НМИЦ Колопроктологии имени А.Н. Рыжих» Минздрава России, член Ассоциации колопроктологов России.
17. Перламутров Юрий Николаевич - доктор медицинских наук, профессор, заведующий кафедрой кожных и венерических болезней ФГБОУ ВО «МГМСУ им. А.И. Евдокимова» Минздрава России, член Российского общества дерматовенерологов и косметологов.
18. Плахова Ксения Ильинична - доктор медицинских наук, ученый секретарь, и.о. заведующего отделом ИППП ФГБУ «ГНЦДК» Минздрава России, член Российского общества дерматовенерологов и косметологов.
19. Потеев Николай Николаевич - доктор медицинских наук, профессор, директор ГБУЗ «МНПЦДК» Департамента здравоохранения г. Москвы, главный внештатный специалист по дерматовенерологии и косметологии Минздрава РФ, президент Союза «Национальный альянс дерматовенерологов и косметологов».
20. Припутневич Татьяна Валерьевна - член-корреспондент РАН, доктор медицинских наук, директор института микробиологии, антимикробной терапии и эпидемиологии ФГБУ «НМИЦ АГП им. В.И. Кулакова» Минздрава России.
21. Титов Александр Юрьевич - доктор медицинских наук, ученый секретарь ФГБУ «НМИЦ колопроктологии имени А.Н. Рыжих» Минздрава России, член Ассоциации колопроктологов России.
22. Уварова Елена Витальевна - член-корреспондент РАН, доктор медицинских наук, профессор, заведующий 2 гинекологическим отделением ФГБУ «НМИЦ АГП им. В.И. Кулакова» Минздрава России, член Российского общества акушеров-гинекологов.
23. Фролов Сергей Алексеевич - доктор медицинских наук, заместитель директора по научной работе ФГБУ «НМИЦ колопроктологии имени А.Н. Рыжих» Минздрава России, член Ассоциации колопроктологов России.
24. Чикин Вадим Викторович - доктор медицинских наук, старший научный сотрудник отдела дерматологии ФГБУ «ГНЦДК» Минздрава России, член Российского общества дерматовенерологов и косметологов.

Конфликт интересов:

Авторы заявляют об отсутствии конфликта интересов.

Приложение А2. Методология разработки клинических рекомендаций

Целевая аудитория данных клинических рекомендаций:

- Врачи-специалисты: дерматовенерологи, акушеры-гинекологи, колопроктологи, урологи, педиатры, инфекционисты.
- Ординаторы и слушатели циклов повышения квалификации по указанной специальности.

Таблица 1. Шкала оценки уровней достоверности доказательств (УДД) для методов диагностики (диагностических вмешательств)

УДД	Расшифровка
1	Систематические обзоры исследований с контролем референсным методом или систематический обзор рандомизированных клинических исследований с применением мета-анализа
2	Отдельные исследования с контролем референсным методом или отдельные рандомизированные клинические исследования и систематические обзоры исследований любого дизайна, за исключением рандомизированных клинических исследований, с применением мета-анализа
3	Исследования без последовательного контроля референсным методом или исследования с референсным методом, не являющимся независимым от исследуемого метода или нерандомизированные сравнительные исследования, в том числе когортные исследования
4	Несравнительные исследования, описание клинического случая
5	Имеется лишь обоснование механизма действия или мнение экспертов

Таблица 2. Шкала оценки уровней достоверности доказательств (УДД) для методов профилактики, лечения и реабилитации (профилактических, лечебных, реабилитационных вмешательств)

УДД	Расшифровка
1	Систематический обзор РКИ с применением мета-анализа
2	Отдельные РКИ и систематические обзоры исследований любого дизайна, за исключением РКИ, с применением мета-анализа
3	Нерандомизированные сравнительные исследования, в т.ч. когортные исследования
4	Несравнительные исследования, описание клинического случая или серии случаев, исследования «случай-контроль»
5	Имеется лишь обоснование механизма действия вмешательства (доклинические исследования) или мнение экспертов

Таблица 3. Шкала оценки уровней убедительности рекомендаций (УУР) для методов профилактики, диагностики, лечения и реабилитации (профилактических, диагностических, лечебных, реабилитационных вмешательств)

УУР	Расшифровка
А	Сильная рекомендация (все рассматриваемые критерии эффективности (исходы) являются важными, все исследования имеют высокое или удовлетворительное методологическое качество, их выводы по интересующим исходам являются согласованными)
В	Условная рекомендация (не все рассматриваемые критерии эффективности (исходы) являются важными, не все исследования имеют высокое или удовлетворительное методологическое качество и/или их выводы по интересующим исходам не являются согласованными)
С	Слабая рекомендация (отсутствие доказательств надлежащего качества (все рассматриваемые критерии эффективности (исходы) являются неважными, все исследования имеют низкое методологическое качество и их выводы по интересующим исходам не являются согласованными)

Порядок обновления клинических рекомендаций.

Механизм обновления клинических рекомендаций предусматривает их систематическую актуализацию - не реже чем один раз в три года, а также при появлении новых данных с позиции доказательной медицины по вопросам диагностики, лечения, профилактики и реабилитации конкретных заболеваний, наличии обоснованных дополнений/замечаний к ранее утверждённым клиническим рекомендациям, но не чаще 1 раза в 6 месяцев.

Приложение А3. Справочные материалы, включая соответствие показаний к применению и противопоказаний, способов применения и доз лекарственных препаратов, инструкции по применению лекарственного препарата

нет

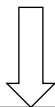
Приложение Б. Алгоритмы действий врача Блок-схема 1.

Алгоритм ведения пациента



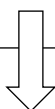Вр-3436367

Подозрение на аногенитальные (венерические) бородавки



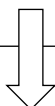- Физикальное обследование
- Обследование на ИППП, ВИЧ, RW, HBsAg, anti-HCV
- Заполнение формы №089-у/кв
- Вульвоскопия и/или кольпоскопия и/или аноскопия – по показаниям
- Биопсия при нетипичных аногенитальных (венерических) бородавках, не поддающихся стандартной терапии, при ухудшении клинической картина, у иммунокомпрометированных пациентов

андартной терапии,

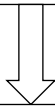

- При необходимости консультация профильного врача-специалиста:
- Врача-уролога – при внутриуретральной локализации АБ
 - Врача-колопроктолога – при локализации в анальной и/или перианальной области, с целью диагностики AIN
 - Врача-акушера-гинеколога – при выявлении у девочек, женщин с целью диагностики AIN; при ведении CIN, VIN, VAIN; при ведении беременных и кормящих грудью с АБ
 - Хирурга – при выявлении гигантской кондиломы Бушке-Левенштайна

стики AIN
AIN; при ведении



Консервативное или хирургическое лечение



Оценка эффективности терапии

Приложение В. Информация для пациента

1. Аногенитальные (венерические) бородавки - это инфекционное заболевание, вызванное вирусом папилломы человека, который передается половым путем.
2. С целью профилактики заражения вирусом папилломы человека необходимо:
 - правильное использование презервативов или отказ от всех форм случайных сексуальных контактов (оральные, вагинальные, анальные);
 - отказ от любых форм сексуальных контактов с лицами, имеющими симптомы инфекций, передаваемых половым путем (выделения из половых путей с неприятным запахом и цветом, высыпания или изъязвления на наружных половых органах).
3. Во время лечения и диспансерного наблюдения необходимо воздержаться от половых контактов.
4. Передача вируса папилломы человека может происходить при отсутствии клинических проявлений заболевания.
5. Презервативы, при постоянном и правильном их использовании, способствуют снижению риска инфицирования полового партнера.
6. Рекомендуются обследование на другие инфекции, передаваемые половым путем, ВИЧ-инфекцию, гепатиты В и С.
7. Показанием к проведению лечения аногенитальных (венерических) бородавок является наличие клинических проявлений заболевания. Выявление ВПЧ при отсутствии клинических проявлений не является показанием для назначения терапии.
8. Ни один из методов терапии не имеет преимуществ в эффективности воздействия на течение заболевания.
9. Лечение не приводит к эрадикации (уничтожению) вируса папилломы человека и не всегда влияет на частоту и тяжесть развития рецидивов в последующем.
10. С целью установления излеченности необходима повторная явка к врачу для обследования через месяц после проведения деструкции аногенитальных (венерических) бородавок.

Приложение Г1-ГН. Шкалы оценки, вопросники и другие оценочные инструменты состояния пациента, приведенные в клинических рекомендациях

Не используются.